

**Министерство здравоохранения Российской Федерации
ИРКУТСКАЯ ГОСУДАРСТВЕННАЯ МЕДИЦИНСКАЯ АКАДЕМИЯ
ПОСЛЕДИПЛОМНОГО ОБРАЗОВАНИЯ – ФИЛИАЛ
ФЕДЕРАЛЬНОГО ГОСУДАРСТВЕННОГО БЮДЖЕТНОГО ОБРАЗОВАТЕЛЬНОГО
УЧРЕЖДЕНИЯ ДОПОЛНИТЕЛЬНОГО ПРОФЕССИОНАЛЬНОГО ОБРАЗОВАНИЯ
«РОССИЙСКАЯ МЕДИЦИНСКАЯ АКАДЕМИЯ НЕПРЕРЫВНОГО
ПРОФЕССИОНАЛЬНОГО ОБРАЗОВАНИЯ»**

УТВЕРЖДЕНО

Методическим советом
ИГМАПО – филиала ФГБОУ ДПО РМАНПО
28 июня 2018 г. протокол № 5
Председатель совета
_____ С.М. Горбачёва

МЕТОДИЧЕСКИЕ МАТЕРИАЛЫ К ЗАНЯТИЯМ

по профессиональной образовательной программе высшего образования –
программе подготовки кадров высшей квалификации
в ординатуре по специальности **31.08.57 Онкология**

**Иркутск
2018**

**ЛИСТ СОГЛАСОВАНИЯ
МЕТОДИЧЕСКИХ МАТЕРИАЛОВ К ЗАНЯТИЯМ**

СОГЛАСОВАНА:

Заместитель директора по учебной работе	_____	_____	С.М. Горбачёва
	(дата)	(подпись)	
Заместитель директора по научной работе	_____	_____	К.В. Протасов
	(дата)	(подпись)	
Декан хирургического факультета	_____	_____	Л.Г. Антипина
	(дата)	(подпись)	
Заведующая кафедрой	_____	_____	В.В. Дворниченко
	(дата)	(подпись)	

**СОСТАВ РАБОЧЕЙ ГРУППЫ
ПО РАЗРАБОТКЕ МЕТОДИЧЕСКИХ МАТЕРИАЛОВ К ЗАНЯТИЯМ
по специальности 31.08.57 Онкология**

№ п/п	Ф.И.О	Ученая степень, звание	Занимаемая должность	Место работы
1.	Дворниченко Виктория Владимировна	д.м.н., профессор	Заведующая кафедрой онкологии ИГМАПО – филиал РМАНПО	Главный врач БУЗ ООД г. Иркутск
2.	Расулов Родион Исмагилович	д.м.н., профессор	Профессор кафедры онкологии ИГМАПО – филиал РМАНПО	ИГМАПО – филиал РМАНПО
3.	Зубков Р.А.	к.м.н.	Ассистент	ИГМАПО - филиал ФГОУ ДПО «РМАНПО» МЗ РФ
По методическим вопросам				
1.	Горбачёва С.М.	д.м.н., профессор	Заместитель директора по учебной работе	ИГМАПО - филиал ФГОУ ДПО «РМАНПО» МЗ РФ
2	Голубчикова М.Г.	к.п.н.	Доцент кафедры педагогических и информационных технологий	ИГМАПО - филиал ФГОУ ДПО «РМАНПО» МЗ РФ
3.	Антипина Л.Г.	к.м.н.	Декан хирургического факультета, доцент кафедры скорой медицинской помощи и медицины катастроф	ИГМАПО - филиал ФГОУ ДПО «РМАНПО» МЗ РФ

Методические разработки к занятиям в ординатуре по специальности **31.08.57 Онкология** утверждена Методическим советом ИГМАПО – филиал РМАНПО «28» июня 2018 г., протокол № 3.

**МЕТОДИЧЕСКИЕ РЕКОМЕНДАЦИИ ПРАКТИЧЕСКИХ ЗАНЯТИЙ
ДЛЯ ПРЕПОДАВАТЕЛЯ ПО СПЕЦИАЛЬНОСТИ
«ОНКОЛОГИЯ» (ординатура)**

МОДУЛЬ: Организации онкологической помощи населению РФ (Б1.Б.1.1.1)

Тема: Основы социальной гигиены и организации онкологической помощи детям.

Рубрика /код/ учебного занятия – Б1.Б.1.1.1

Продолжительность: 72 часа

Дата составления методической разработки: «02» декабря 2018 г.

Дата утверждения на методическом совещании кафедры: «06» декабря 2018 г.

Учебная цель:

1. Систематизация и совершенствование теоретических знаний у слушателей.
2. Сообщение новой информации по актуальным вопросам изучаемой темы.
3. Показать значимость социальной гигиены и знания организации онкологической помощи детскому населению;

План занятия:

1. Организация онкологической помощи населению. Специализированная онкологическая помощь в РФ;
2. Статистика онкологической помощи. Вопросы статистической информации учета. Отчетность и анализ деятельности онкологических учреждений;
3. Диспансеризация как элемент клинической профилактики злокачественных новообразований;
4. Вопросы этики и деонтологии в деятельности врача. Основы медицинской этики и деонтологии. Применение требований врачебной деонтологии в практике врача-онколога;
5. Врачебная тайна. Врачебная этика, медицинская деонтология и их роль в оказании помощи онкологическим больным;
6. Особенности деонтологии детского возраста;
7. Контрольные вопросы;

Перечень средств, используемых на занятии:

Занятие проводится в организационно-методическом отделении, изучение документации, заполнение форм учета, обсуждение итогов занятия в учебной комнате.

Литература:

1. Детская онкология: национальное руководство /под ред. М.Д.Алиева, В.Г.Полякова, Г.Л.Менткевича, С.А.Маяковой - М.: Издательская группа РОНЦ, 2012.
2. Вейнер М.А., Кейро М.С. Секреты детской онкологии и гематологии. М. 2008.
3. Дурнов Л.А., Поляков В.Е. И у детей бывают опухоли. М., 2005г.
4. Проблемы паллиативной помощи в онкологии /под ред. Г.А.Новикова, В.И.Чиссова, Н.А.Осиповой. - Т.1,2,3.- М, .2002.
5. Руководство по детской онкологии /под редакцией РАМН Л.А.Дурнова, М. Изд.»МИКЛОШ», 2003г.
6. Состояние онкологической помощи населению в России в 2011 году /под ред. В.И.Чиссова. В.В.Старинского, Г.В.Петровой: Москва 2012.
7. Справочник педиатра /под ред. Н.П.Шабалова - 2 изд. – СПб: ПИТЕР, 2009.

**МЕТОДИЧЕСКИЕ РЕКОМЕНДАЦИИ ПРАКТИЧЕСКИХ ЗАНЯТИЙ
ДЛЯ ПРЕПОДАВАТЕЛЯ ПО СПЕЦИАЛЬНОСТИ
«ОНКОЛОГИЯ» (ординатура)**

МОДУЛЬ: Морфология опухолей (Б1.Б.1.1.2)

Тема: Морфология опухолей.

Рубрика /код/ учебного занятия – Б1.Б.1.1.2

Продолжительность: 72 час

Дата составления методической разработки: «02» декабря 2018 г.

Дата утверждения на методическом совещании кафедры: «06» декабря 2018 г.

Учебная цель:

1. Систематизация и совершенствование теоретических знаний у слушателей.
2. Сообщение новой информации по актуальным вопросам изучаемой темы.
3. Показать и заострить внимание значимости проблемы, выделить в ней основные направления, наметить перспективы к углубленному изучению морфологии опухолей;

План занятия:

1. Элементы общей онкоморфологии. Значение морфологических методов исследования в диагностике предопухолевых заболеваний. Регенерация и метаплазия;
2. Современные представления о гиперплазии и дисплазии. Значение в развитии опухоли;
3. Дисплазия и преинвазивный рак. Значение в развитии и прогнозе злокачественных опухолей. Гистогенез и морфогенез опухоли;
4. Опухоли (их виды) и опухолеподобные процессы;
5. Современные представления о степени дифференцировки опухолей;
6. Формы роста опухолей и их распространения;
7. Пути метастазирования опухолей;
8. Морфологические классификации опухолей. Принцип построения и значение морфологических классификаций опухолей;
9. Роль и организация морфологических исследований;
10. Контрольные вопросы;

Перечень средств, используемых на занятии:

Занятие проводится в отделении патоморфологии, обсуждение итогов занятия в учебной комнате.

Литература:

1. Детская онкология: национальное руководство /под ред. М.Д.Алиева, В.Г.Полякова, Г.Л.Менткевича, С.А.Маяковой - М.: Издательская группа РОНЦ, 2012.
2. Вейнер М.А., Кейро М.С. Секреты детской онкологии и гематологии. М. 2008.
3. Имянитов Е.Н., Хансон К.П. Молекулярная онкология – С-П.: С-Пб МАПО, 2004.
4. Классификация злокачественных опухолей (TNM)/ под ред. проф. Н.Н.Блинова – М.: Медпрактика, 2008
5. Махонова Л.А., Дурнов Л.А. Гистиоцитарные заболевания у детей - М.: МИА, 2004.
6. Руководство по детской онкологии /под ред. акад РАМН Л.А.Дурнова, М. Изд.»МИКЛОШ», 2003г.
7. Статистика злокачественных новообразований (заболеваемость, смертность, тенденции, социально-экономический ущерб, продолжительность жизни). М., 2010.

**МЕТОДИЧЕСКИЕ РЕКОМЕНДАЦИИ ПРАКТИЧЕСКИХ ЗАНЯТИЙ
ДЛЯ ПРЕПОДАВАТЕЛЯ ПО СПЕЦИАЛЬНОСТИ
«ОНКОЛОГИЯ» (ординатура)**

МОДУЛЬ: Методы диагностики в клинической онкологии (Б1.Б.1.1.4)

Тема: Методы диагностики в клинической онкологии.

Рубрика /код/ учебного занятия – Б1.Б.1.1.4

Продолжительность: 72 часа

Дата составления методической разработки: «02» декабря 2018 г.

Дата утверждения на методическом совещании кафедры: «06» декабря 2018 г.

Учебная цель:

1. Систематизация и совершенствование теоретических знаний у слушателей.
2. Сообщение новой информации по актуальным вопросам изучаемой темы.
3. Показать и заострить внимание значимости проблемы, выделить в ней основные направления, сформировать знания по методам диагностики в клинической онкологии у детей;

План занятия:

1. Лабораторные методы диагностики;
2. Рентгенологические методы исследования;
3. Радиоизотопные методы исследования;
4. Эндоскопические методы исследования;
5. Функциональные методы исследования;
6. Морфологические методы исследования;
7. Иммунологические методы исследования
8. Операционная диагностика;
9. Контрольные вопросы;

Перечень средств, используемых на занятии:

Занятие проводится в амбулаторно-поликлиническом отделении, обсуждение итогов занятия в учебной комнате.

Литература:

1. Детская онкология: национальное руководство /под ред. М.Д.Алиева, В.Г.Полякова, Г.Л.Менткевича, С.А.Маяковой - М.: Издательская группа РОНЦ, 2012.
2. Руководство по детской онкологии /под ред.акад РАМН Л.А.Дурнова , М. Изд.»МИКЛОШ», 2003г.
3. Руководство по амбулаторно-поликлинической педиатрии /под ред. Акад. РАМН А.А.Баранова – М: «ГЭОТАР-Медиа», 2007
4. Руководство по гематологии под ред.акад.А.И.Воробьева в 3т., М., «Ньюдиамед»., 2001.
5. Вейнер М.А., Кейро М.С. Секреты детской онкологии и гематологии. М. 2008.
6. Дурнов Л.А., Поляков В.Е. И у детей бывают оухоли. М., 2005г.
7. Классификация злокачественных опухолей (TNM)/ под ред.проф.Н.Н.Блинова – М.: Медпрактика, 2008
8. Клинические лекции по детской онкологии том.2 /под ред.Л.А.Дурнова. Москва. 2006.
9. Махонова Л.А.. Дурнов Л.А. Гистиоцитарные заболевания у детей - М.: МИА, 2004.
10. . Франк Г.А., Завалишина Л.Э., Андреева Ю.Ю. Уточняющая диагностика рака с использованием иммуногистохимического определения маркеров. - М.: ФГУ "МНИОИ им.П.А.Герцена Росмедтехнологии", 2009.

**МЕТОДИЧЕСКИЕ РЕКОМЕНДАЦИИ ПРАКТИЧЕСКИХ ЗАНЯТИЙ
ДЛЯ ПРЕПОДАВАТЕЛЯ ПО СПЕЦИАЛЬНОСТИ
«ОНКОЛОГИЯ» (ординатура)**

МОДУЛЬ: Общие принципы лечения злокачественных опухолей (Б1.Б.1.1.4)

Тема: Общие принципы лечения злокачественных опухолей.

Рубрика /код/ учебного занятия – Б1.Б.1.1.4

Продолжительность: 72 часа

Дата составления методической разработки: «02» декабря 2018 г.

Дата утверждения на методическом совещании кафедры: «06» декабря 2018 г.

Учебная цель:

1. Систематизация и совершенствование теоретических знаний у слушателей.
2. Сообщение новой информации по актуальным вопросам изучаемой темы.
3. Сформировать знания по общим принципам лечения злокачественных опухолей у детей;

План занятия:

1. Особенности онкологических операций;
2. Общие принципы лучевой терапии злокачественных опухолей;
3. Общие принципы лекарственной терапии злокачественных опухолей;
4. Гормонотерапия злокачественных опухолей;
5. Иммунотерапия злокачественных опухолей;
6. Таргетная терапия;
7. Вакцинотерапия;
8. Симптоматическое лечение;
9. Контрольные вопросы;

Перечень средств, используемых на занятии:

Занятие проводится в стационарных отделениях онкодиспансера, изучение историй болезни, осмотр и обсуждение больных, обсуждение итогов занятия в учебной комнате.

Литература:

1. Детская онкология: национальное руководство /под ред. М.Д.Алиева, В.Г.Полякова, Г.Л.Менткевича, С.А.Маяковой - М.: Издательская группа РОНЦ, 2012.
2. Руководство по детской онкологии /под ред.акад РАМН Л.А.Дурнова , М. Изд.»МИКЛОШ», 2003г.
3. Руководство по амбулаторно-поликлинической педиатрии /под ред. Акад. РАМН А.А.Баранова – М: «ГЭОТАР-Медиа», 2007
4. Руководство по гематологии под ред.акад.А.И.Воробьева в 3т., М., «Ньюдиамед», 2001.
5. Вейнер М.А., Кейро М.С. Секреты детской онкологии и гематологии. М. 2008.

**Методические рекомендации для обучающихся по освоению
практических навыков по специальности
31.08.57 «Онкология» (ординатура)**

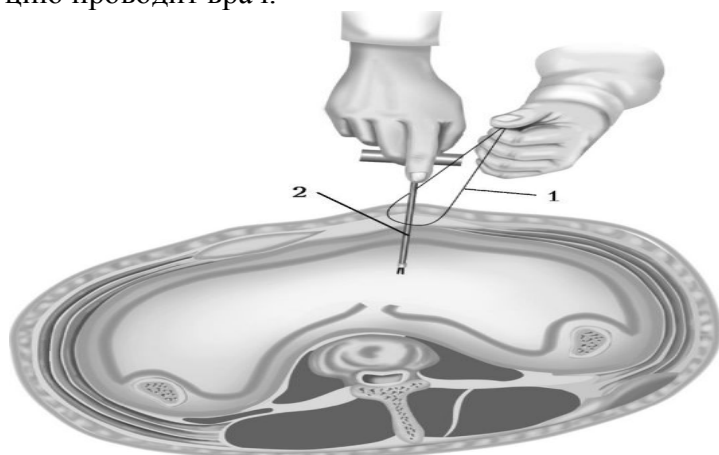
ПУНКЦИЯ БРЮШНОЙ ПОЛОСТИ

Цель операции: эвакуация асцитической жидкости при водянке брюшной полости.

Методика: прокол производят по срединной линии живота. Точку для прокола избирают на середине расстояния между пупком и лобком. Мочевой пузырь должен быть предварительно опорожнен. Больного усаживают на операционный или перевязочный стол. Операционное поле обрабатывают спиртом и йодом. Кожу и глубокие слои стенки живота анестезируют 0,5% раствором новокаина. Кожу на месте пункции надрезают кончиком скальпеля. Прокол производят троакар. Хирург берет инструмент в правую руку, левой смещает кожу и, приставив троакар перпендикулярно поверхности живота, прокалывает брюшную стенку, вынимает стилет и направляет струю жидкости в таз. Чтобы избежать быстрого падения внутрибрюшинного давления во время извлечения жидкости, что может привести к коллапсу, наружное отверстие троакара периодически закрывают. Кроме того, помощник по мере истечения асцитической жидкости стягивает живот полотенцем.

ЛАПАРОЦЕНТЕЗ

Лапароцентезом называют прокол брюшины с введением в полость дренажной трубки. Пункцию проводит врач.



*1 - лигатура, проведенная через мягкие ткани брюшной стенки;
2 - троакар, введенный в брюшную полость*

Показания: асцит, перитонит, внутрибрюшное кровотечение, наложение пневмоперитонеума.

Противопоказания: коагулопатия, тромбоцитопения, кишечная непроходимость, беременность, воспаление кожи и мягких тканей брюшной стенки.

Оборудование и инструменты: троакар для прокола брюшной стенки диаметром 3-4 мм с остроконечным мандреном, дренажная резиновая трубка до 1 м длиной, зажим, шприц объемом 5-10 мл, 0,25% раствор новокаина, емкость для сбора асцитической жидкости, стерильные пробирки, перевязочный материал, стерильные ватные тампоны, стерильный пинцет, кожные иглы со стерильным шовным материалом, скальпель, лейкопластырь.

Методика: врач и ассистирующая ему медицинская сестра надевают шапочки, маски. Руки обрабатывают как перед хирургической операцией, надевают стерильные резиновые перчатки. Необходимо обеспечить полную стерильность троакара, трубки и всех инструментов, соприкасающихся с кожей. Пункцию производят утром, натощак, в процедурном кабинете или перевязочной. Больной опорожняет кишечник, мочевой пузырь. Положение больного сидя, при тяжелом состоянии лежа на правом боку. В качестве премедикации за 30 мин до исследования вводят 1 мл 2% раствора промедола и 1 мл 0,1% раствора атропина подкожно.

Прокол брюшной стенки осуществляется по средней линии живота на середине расстояния между пупком и лонной костью или по краю прямой мышцы живота (перед пункцией необходимо убедиться в наличии свободной жидкости в брюшной полости). После дезинфекции места пункции проводят инфильтрационную анестезию передней брюшной стенки, париетальной брюшины. Для предупреждения повреждения органов брюшной полости целесообразно прошить апоневроз брюшной стенки толстой лигатурой, посредством которой натянуть мягкие ткани и создать свободное пространство между брюшной стенкой и подлежащими органами. Кожу в месте пункции смещают левой рукой, а правой рукой вводят троакар. В ряде случаев перед введением троакара делают небольшой разрез кожи скальпелем. После проникновения троакара в брюшную полость мандрен извлекают, и жидкость начинает свободно вытекать. Берут несколько миллилитров жидкости для анализа и делают мазки, затем на троакар надевают резиновую трубку, и жидкость вытекает в таз. Выпускать жидкость следует медленно (1 л в течение 5 мин), с этой целью на резиновую трубку периодически накладывают зажим. Когда жидкость начинает вытекать медленно, больного слегка перемещают на левый бок. Если выделение жидкости прекратилось вследствие закрытия внутреннего отверстия троакара петлей кишки, следует осторожно надавить на брюшную стенку, при этом кишка смещается, и ток жидкости восстанавливается. Во время выведения жидкости происходит резкое уменьшение внутрибрюшного давления, что приводит к перераспределению кровотока и в ряде случаев к развитию коллапса. Для профилактики этого осложнения во время выведения жидкости ассистент плотно стягивает живот широким полотенцем. После удаления жидкости троакар извлекают, на кожу в месте пункции накладывают швы (или плотно заклеивают стерильным тампоном с клеолом), накладывают давящую асептическую повязку, помещают на живот пузырь со льдом, назначают строгий постельный режим. Продолжать наблюдение за больным необходимо и после пункции с целью раннего выявления возможных осложнений.

Осложнения:

- Флегмона стенки живота вследствие нарушения правил асептики и антисептики.
- Повреждение сосудов брюшной стенки с образованием гематом брюшной стенки или кровотечения брюшной полости.
- Подкожная эмфизема стенки живота вследствие проникновения воздуха в стенку через прокол.
- Повреждение органов брюшной полости.
- Выделение жидкости из брюшной полости через пункционное отверстие, что связано с опасностью инфицирования раны и брюшной полости.

ПЛЕВРАЛЬНАЯ ПУНКЦИЯ

Показания. У здорового человека в плевральной полости находится до 50 мл жидкости. При заболеваниях легких и плевры между листками плевры может скапливаться воспалительная или отечная жидкость, которая отягощает состояние больного и удаляется при плевральной пункции. Если в плевральной полости находится небольшое количество жидкости, то больному делают диагностическую пункцию для определения характера скопившейся жидкости и наличия в ней патологических клеток. Пункцию (прокол) плевры производят для уточнения диагноза, а также для удаления жидкого содержимого из полости плевры. С лечебной целью пункция плевры показана при экссудативных и гнойных плевритах, гемотораксе.

Оборудование и инструменты. Для такой пункции используют шприц на 20 мл и иглу длиной 7-10 см, диаметром 1-1,2 мм с круто скошенным острием, которая соединяется со шприцем через резиновую трубочку. На соединительную трубочку накладывают специальный зажим, чтобы во время пункции воздух не попал в плевральную полость. Для лабораторного исследования нужны 2-3 пробирки. Кроме того, готовят предметные стекла; йод, спирт; коллодий, стерильный лоток с тампонами, палочками с ватой, пинцетом; нашатырный спирт, кордиамин на случай обморочного состояния у слабых больных.

Методика. Пункцию проводит врач (рис. 10-2). Больной сидит верхом на стуле, лицом к спинке стула. На ребро спинки кладут подушку, на которую больной опирается согнутыми в локтях руками, Голову можно слегка наклонить вперед или опустить на руки. Туловище немного наклонено в сторону, противоположную стороне пункции. Иногда предлагают больному скрестить руки на груди или положить руку со стороны пункции на голову, на противоположное плечо. Для удаления жидкости из плевральной полости производят пункцию в восьмом межреберье по задней подмышечной линии, а для удаления воздуха - во втором межреберье по средней ключичной линии. При свободном выпоте в плевральном мешке пункцию производят в наиболее низкой точке полости или ниже уровня жидкости, установленной физикальным и рентгенологическим исследованием. Прокол плевры делают обычно в центре перкуторного притупления, чаще в седьмом- восьмом межреберье по задней подмышечной или лопаточной линии. Тщательно стерилизуют кожу этиловым спиртом, раствором йода. Пункцию производят по верхнему краю ребра, что предупреждает повреждение межреберных сосудов и нервов. Предварительно выполняют местную анестезию раствором новокаина, который сестра набирает в шприц разового пользования. После местной анестезии мягких тканей прокалывают плевру, что ощущается чувством «провала» иглы. К этому моменту медицинская сестра собирает систему, состоящую из тройника с двумя кранами, один из которых соединен со шприцем, а другой - с аппаратом Боброва. После пункции плевры содержимое из плевральной полости насосывают в шприц. Медицинская сестра переключает переходник таким образом, что закрывается кран, соединяющий шприц с иглой и открывается кран в трубочку, ведущую в аппарат Боброва, куда выпускают жидкость из шприца. Данную процедуру повторяют многократно. При этом медицинская сестра по команде врача проводит подсчет пульса и частоты дыхательных движений, измеряет АД.

По окончании плевральной пункции сестра подает врачу ватный шарик, смоченный спиртом, для дезинфекции места пункции. Затем накладывает стерильную салфетку, фиксируя ее полуской лейкопластыря. После окончания процедуры больного транспортируют в палату на кресле, а дежурная медицинская сестра в течение суток следит за состоянием больного, в том числе за состоянием повязки.

После проведения пункции плевральное содержимое немедленно отправляют в лабораторию в специально маркированной пробирке или чашке Петри. Плевральную жидкость отправляют на анализ в стерильных пробирках с указанием фамилии больного и цели исследования. При значительном скоплении жидкости в плевральной полости можно пользоваться аппаратом Потена (плевроаспиратор). Аппарат представляет собой стеклянный сосуд вместимостью от 0,5 до 2 л с резиновой пробкой, закрывающей расположенное сверху горло сосуда. Через пробку проходит металлическая трубка, которая снаружи делится на 2 колена, закрывающиеся кранами. Одно колено служит для отсасывания насосом воздуха из сосуда и создания в нем отрицательного давления. Другое колено соединяют резиновой трубкой с иглой, находящейся в плевральной полости. Иногда в пробку плевроаспиратора вставлены 2 стеклянные трубки - короткая через резиновую трубку соединяется с насосом, а длинная соединена с резиновой трубкой, надетой на иглу.

Особенность проведения плевральной пункции при пневмотораксе. Помимо аспирации жидкости, пункция плевральной полости может потребоваться по экстренным показаниям при спонтанном пневмотораксе. Еще раз следует подчеркнуть, что пункцию плевры при пневмотораксе необходимо проводить во втором или третьем межреберьях по средней ключичной линии. Техника процедуры не отличается от описанной выше. При неклапанном пневмотораксе отсасывают воздух из плевральной полости шприцем или плевроаспиратором (осторожно). При клапанном пневмотораксе воздух постоянно поступает в плевральную полость во время вдоха, а обратный дренаж отсутствует, поэтому после пункции не накладывают зажим на трубку, а оставляют воздушный дренаж и срочно переправляют больного в хирургическое отделение.

ЗОНДИРОВАНИЕ ПОЛОСТЕЙ И СВИЩЕЙ

Зондирование полостей и свищей - наиболее простой метод исследования, который может применяться в амбулаторных условиях. При помощи зондов можно определить размеры и содержимое полости, направление и протяженность свищевого хода, присутствие в них инородных тел. Зонды стерилизуют по правилам асептики. Предварительно моделируют зонд по предполагаемой форме исследуемой полости или канала. Больного укладывают в удобное для зондирования положение, которое определяется ходом свища. Чаще всего зондируют свищевые ходы в области анального отверстия, копчика и послеоперационных ран. Зонд берут тремя пальцами (большим, указательным и средним) и вводят в наружное отверстие свищевого хода. Осторожно, без насилия, медленно проводят зонд по каналу. При наличии препятствия стараются определить его причину. Если причиной является инородное тело, то последнее определяется путем ощущения твердого тела и металлического звука при постукивании. При изогнутом канале можно извлечь зонд и вновь отмоделировать его по предполагаемой форме канала. Данный метод можно сочетать с введением красящих (метиленовый синий) и рентгенологических веществ (водорастворимые контрастные вещества), что повышает информативность исследования. При помощи зондов можно проводить и различные лекарственные процедуры: введение в свищевые ходы и полости тампонов и дренажей с различными лекарственными препаратами.

Зонды - инструменты, предназначенные для исследования полости и ее содержимого, а также каналов, ходов тела человека как естественных, так и образованных в результате патологического процесса. Зонды также применяются в качестве проводников режущего инструмента и в качестве дилататоров.


Конструкция зондов, их форма и материал для изготовления зависят от цели, для которой они предназначены. Для зондирования зонды изготавливаются из легко гнущегося металла, зонды-проводники изготавливаются из гнущегося и обычной твердости металла, а для исследования содержимого полостей - из резины. В хирургии применяются пуговчатый и желобоватый зонды. Пуговчатый зонд представляет собой круглый, легко гнущийся металлический стержень длиной 15-20 см и толщиной 2-3 мм с булавовидным утолщением на одном или на обоих концах. Если булавовидное утолщение находится лишь на одном конце, то другой конец заканчивается или пластинкой, служащей рукояткой, или ушком, к которому привязывают нитку с резиновой дренажной трубкой. Таким зондом пользуются для проведения дренажа в нужном направлении.

В отоларингологии применяются пуговчатые зонды с рукояткой, находящейся под разным углом к стержню; в гинекологии - длинные, легко гнущиеся, металлические, пуговчатые зонды с нарезками и цифрами и без них. Желобоватый зонд представляет собой изогнутую желобом металлическую пластинку из гнущегося металла длиной 15-20 см и шириной 3-4 мм.

Один конец зонда закруглен, а к другому прикреплена металлическая пластинка с вырезкой посередине. Пластинка служит рукояткой и, кроме того, используется для фиксации и защиты языка при операции надсечения уздечки его. Желобоватый зонд также применяется в качестве проводника режущего инструмента при рассечении во время операции узких, ущемляющих колец, например при фимозе, ущемленной грыже, при непроходимости кишечника и пр. Кольцо рассекают по желобу зонда, введенного под кольцо. Это защищает от режущего



Пуговчатый зонд



Желобоватый зонд

инструмента окружающие мягкие ткани. По желобу желобоватого зонда производят также рассечение свищевых ходов. Для этих же целей служит желобоватый зонд Кохера (рис. 10-6) - металлическая негнувшаяся пластинка с закругленными краями. Одна треть зонда представляет собой овальную, немного вогнутую пластинку с тремя продольными желобами на вогнутой стороне. На суживающемся конце зонда имеется отверстие, куда продевают лигатурную нить. Остальные две трети зонда занимает более широкая пластинка, которая служит рукояткой. Зонд Кохера применяют также для тупого разъединения тканей (мышц, фасций) и послойного их рассечения при операциях на щитовидной железе, при аппендэктомии и пр.



Желобоватый зонд Кохера

В глазной практике для слезопроводящих путей применяются главным образом в качестве дилататоров тонкие, цилиндрические, волосяные, двухсторонние зонды, к середине которых для удобства пользования припаяна тонкая металлическая пластинка (рис. 10-7). Эти же зонды применяются и для зондирования слюнных каналов.



Глазной зонд

Катетеризация желудка тонким зондом

Постановка желудочного зонда необходима для промывания желудка и предотвращения аспирации желудочным содержимым во время операции и в послеоперационном периоде. Манипуляцию производят следующим образом. Конец тонкого зонда смазывают вазелиновым маслом, вводят через носовой ход в глотку, заставляя больного глотать, и слегка продвигают зонд по пищеводу. При достижении первой метки на зонде (50 см) конец зонда находится в кардиальном отделе желудка. При переполненном желудке из зонда сразу начинает выделяться его содержимое, которое свободно стекает в таз. Зонд продвигают дальше в желудок до второй метки (конец зонда находится в антральном отделе) и фиксируют полоской пластыря к спинке и боковой поверхности носа.

Промывание желудка толстым зондом

Оснащение: толстый желудочный зонд, резиновая трубка, воронка вместимостью 1 л, ведро для промывных вод, ведро с чистой водой комнатной температуры 10-12 л, языкодержатель, металлический напалочник, резиновые перчатки, клеенчатый фартук.

- Собрать систему для промывания желудка.
- Надеть на себя и на больного фартуки, усадить больного на стул, завести его руки за спинку стула и зафиксировать их полотенцем или простыней.
- Встать сзади или сбоку от больного.
- Второй палец левой руки с надетым металлическим наконечником или роторасширитель ввести между коренными зубами больного, слегка отвести его голову назад.
- Правой рукой положить на корень языка смоченный водой слепой конец зонда, предложить больному сделать глотательные движения и глубоко дышать через нос.
- Как только больной сделает глотательные движения, провести зонд в пищевод (это нужно делать медленно, так как поспешное введение может привести к закручиванию зонда).

Необходимо запомнить: если при введении зонда больной начинает кашлять, задыхаться, а лицо его становится синюшным, следует немедленно извлечь зонд, потому что он попал в трахею или гортань, а не в пищевод.

- Довести зонд до нужной метки, прекратить дальнейшее его введение, подсоединить воронку и опустить ее до уровня колен больного. Из нее начинает выделяться желудочное содержимое, что свидетельствует о правильном положении зонда.
- Держать воронку слегка наклонно на уровне колен и налить в нее воды.
- Медленно поднять воронку вверх, и как только уровень воды достигнет устья воронки, опустить ее ниже исходного положения, при этом количество введенной воды должно быть равной выведенной.
- Вылить содержимое воронки в таз.
- Повторить процедуру 8-10 раз до чистых промывных вод.

Необходимо запомнить: промывание желудка больному, находящемуся в бессознательном состоянии, при отсутствии кашля и ларингиального рефлекса проводят только после предварительной интубации трахеи.

ОСТАНОВКА НАРУЖНОГО КРОВОТЕЧЕНИЯ

Артериальное кровотечение распознают по алому цвету крови и ее пульсирующей фонтанообразной струе. Такое кровотечение наиболее опасно.

Венозное кровотечение, как правило, не столь интенсивно, струя может быть достаточно мощной, но не пульсирует, а течет непрерывно. Хотя при кровотечениях из подключичных или яремных вен кровь может вытекать прерывистой струей, синхронно дыханию. Цвет крови темно-вишневый.

При **капиллярном кровотечении** кровь темно-красная, течет со всей поверхности раны, отдельных кровоточащих сосудов не видно. Такое кровотечение наблюдается при неглубоких порезах кожи, ссадинах.

Смешанное кровотечение, как правило, сочетает в себе то или иное количество вышеперечисленных признаков.

ПАЛЬЦЕВОЕ ПРИЖАТИЕ СОСУДА

Метод применяется для временной остановки **артериального** кровотечения на конечностях, шее, голове. Прижатие производится выше кровоточащего места, там, где нет большого мышечного массива, где артерия лежит не очень глубоко и может быть придавлена к кости. Артерию сдавливают пальцем, ладонью, кулаком в определенных точках

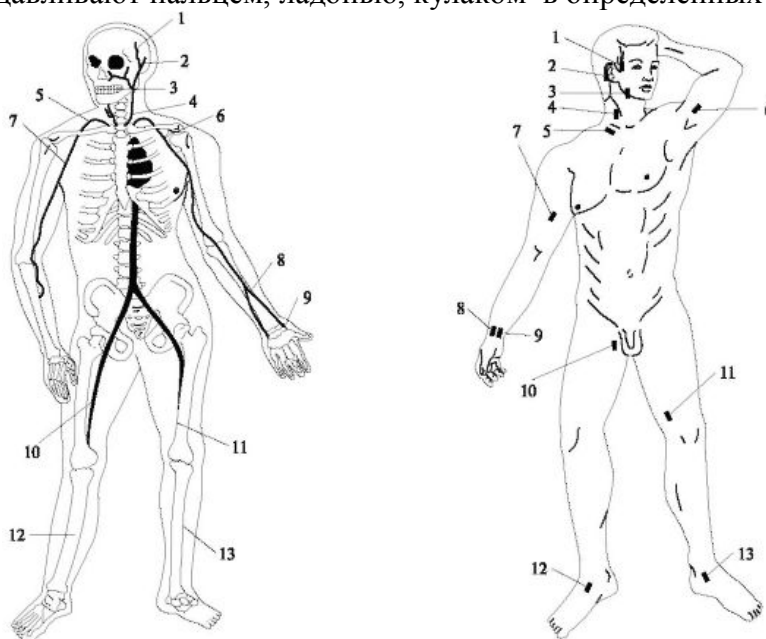


Рис. . Временная остановка кровотечения пальцевым прижатием.

- 1 - височная; 2 - затылочная; 3 - челюстная; 4 - сонная; 5 - подключичная;
6 - подмышечная; 7 - плечевая; 8 - лучевая; 9 - локтевая; 10, 11 - бедренная;
12, 13 - большеберцовая артерия.

Надключичная область - место сдавливания подключичной артерии, где ее прижимают к I ребру в точке, располагающейся над ключицей, тотчас кнаружи от места прикрепления грудино-ключично-сосцевидной мышцы к рукоятке грудины; в подмышечной ямке где подкрыльцовую артерию можно сдавить, прижав к головке плечевой кости; паховый сгиб - область для прижатия общей бедренной артерии к лонной кости; внутренняя поверхность двуглавой мышцы - для артерии руки; шея у внутреннего края грудино-ключичной мышцы, близ ее середины, зона, где сонная артерия прижимается к поперечному отростку VI шейного позвонка; по внутренней поверхности бедра в верхней и средней трети можно попытаться прижать бедренную артерию к бедренной кости; подколенную артерию сдавливают в подколенной ямке, к дистальной части бедренной кости при слегка согнутом коленном суставе; заднюю большеберцовую артерию можно сдавить сразу за внутренней лодыжкой; тыльная артерия стопы прижимается на передней поверхности стопы кнаружи

от сухожилия разгибателя большого пальца; на лице можно легко найти поверхностную височную артерию, лежащую непосредственно на кости в точке, находящейся впереди от слухового прохода; кровотечение из щеки легко останавливается прижатием лицевой артерии к горизонтальной части нижней челюсти.

Показания: первые действия по остановке артериального кровотечения; первый перед применением других методов.

Преимущества: • быстрота (практически моментальное) применения;

• возможность использования в анатомически сложных областях (голова, шея, подмышечная, подключичная, паховая области);

• наиболее щадящий способ остановки кровотечения. **Недостатки:**

• при пальцевом прижатии сосуда сдавливаются расположенные рядом нервные стволы и весьма чувствительная надкостница, что достаточно болезненно;

• длительная остановка кровотечения этим методом невозможна вследствие быстрого утомления руки, оказывающей помощь;

• использование этого способа существенно уменьшает интенсивность кровотечения, но не прекращает его полностью из-за коллатерального кровотока;

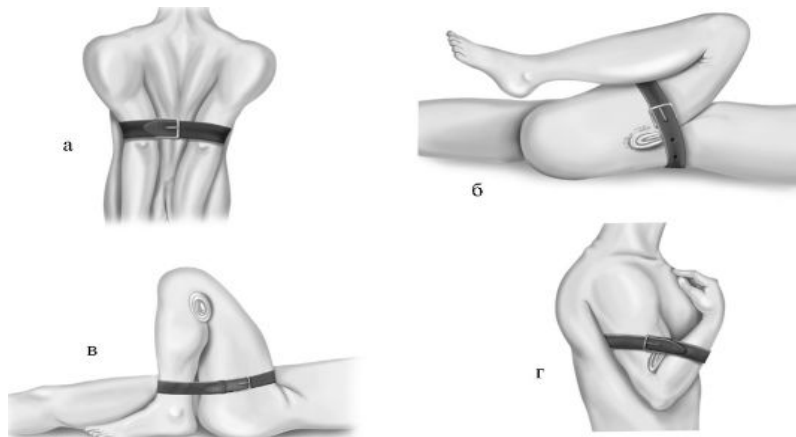
• из-за анатомических особенностей расположения артерий (сонной подключичной, подкрыльцовой, подколенной) или сложного характера их повреждения пальцевое прижатие иногда оказывается неэффективно.

В отдельных случаях (наличие стерильных перчаток, хорошая визуализация источника кровотечения) пальцевое сдавление сосуда может быть произведено непосредственно в ране.

При ранениях вен также можно воспользоваться пальцевым прижатием, которое выполняется дистальнее раны.

ВРЕМЕННАЯ ОСТАНОВКА КРОВОТЕЧЕНИЯ МАКСИМАЛЬНЫМ СГИБАНИЕМ КОНЕЧНОСТИ В СУСТАВЕ

Остановка кровотечения максимальным сгибанием в суставе возможна: при повреждениях подключичной и подмышечной артерий путем максимального заведения руки назад и прижатием ее к спине. Таким образом, артерия сдавливается между ключицей и I ребром; при ранении артерий верхней трети бедра и паховой области - сгибанием в тазобедренном суставе (б); при повреждении подколенной артерии - сгибанием коленного сустава (в); в локтевом суставе - при повреждении плечевой артерии в локтевом сгибе (г). Использование данного метода для остановки кровотечений из дистальных отделов конечности возможно, но не целесообразно, так как для таких повреждений существуют другие оптимальные способы.



Остановка кровотечения сгибанием конечности в суставе

Показания:

- остановка всех видов кровотечений из паховой, подколенной и локтевой области;
- первый этап перед применением других методов.

Преимущества:

- быстрота применения;
- возможность использования в областях, где расположение сосудов глубоко и труднодоступно (паховая и подключичная область, подколенная и подмышечная ямка);
- возможность применения при минимуме перевязочного материала и подручных средств.

Недостатки:

- пересгибание конечности в суставе может оказаться неэффективно, особенно при повреждении подключичной вены;
- иногда этот способ может оказаться болезненным или некомфортным.

ДАВЯЩАЯ ПОВЯЗКА

Наложение давящей повязки на область кровотока раны вызывает повышение внутриклеточного давления и сдавливание просвета поврежденных сосудов, что содействует образованию внутрипросветного тромба. Квалифицированное наложение давящей повязки способно остановить кровотечение даже из крупного артериального сосуда и в анатомически сложных областях.

Техника наложения давящей повязки: сначала следует проверить, не содержит ли рана чужеродных предметов (осколки стекла, куски дерева или металла), освободить место ранения от одежды и приподнять поврежденную конечность выше уровня сердца, при положении больного лежа. После этого на рану кладут несколько слоев стерильной марли, а при ее отсутствии - прокладку из чистой ткани (носовой платок, кусок простыни и пр.) и плотно прижимают края раны, одновременно сводя их друг с другом как можно ближе. Поверх марли для усиления сдавливания обязательно кладут подушечку из плотного комка ваты или свернутой ткани и туго бинтуют. Ситуация упрощается, если в наличии имеются официальные средства, в частности индивидуальный перевязочный пакет.

Показание:любое ранение, главным образом конечности.

Преимущество:наиболее щадящий и достаточно эффективный способ остановки любого кровотечения.

Недостатки:

- не во всех случаях обеспечивает остановку кровотечения при ранении крупных артерий;
- сдавливание тканей вызывает нарушение кровообращения в периферических отделах конечностей.

НАЛОЖЕНИЕ ЖГУТА

Среди различных способов временной остановки кровотечения наложение жгута является наиболее надежным и достаточно быстрым. Наложением жгута осуществляется круговое сдавливание мягких тканей конечности вместе с кровеносными сосудами и прижатие их к кости. **Наложение жгута показано лишь при сильном артериальном кровотечении из артерии конечности**, во всех остальных случаях применять данный способ не рекомендуется.

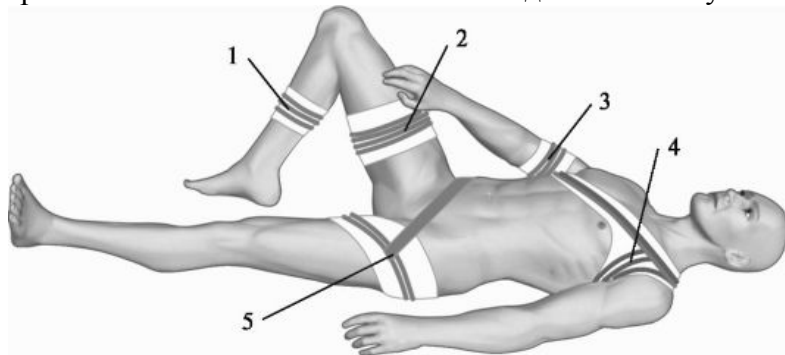
Наибольшее распространение получил эластичский жгут Эсмарха. Он представляет собой крепкую эластичную резиновую трубку или полосу длиной до 1,5 м, к концам которой прикреплены цепочка и крючок, используемые для его закрепления, либо другие приспособления.

При отсутствии стандартного жгута возможно использование различных подручных устройств (закрутка, жгут с пелотом, любая прочная резиновая трубка диаметром 1-1,5 см, резиновый бинт, ремень, платок, кусок материи и др.) (рис. 7-6), пневмоманжеты от тонометра

При этом лишь необходимо помнить, что грубые жесткие предметы, типа проволоки или веревки применять не рекомендуется из-за опасности повреждения нервов.

Техника наложения резинового жгута: для предупреждения ущемления кожи под жгут подкладывают полотенце, одежду раненого и т.д. Конечность несколько поднимают

вверх, жгут подводят под конечность, растягивают и несколько раз обертывают вокруг конечности, не ослабляя натяжения, до прекращения кровотечения. Туры жгута должны ложиться рядом друг с другом, не ущемляя кожи. Концы жгута фиксируют при помощи цепочки и крючка поверх всех туров. Ткани должны стягиваться лишь до остановки кровотечения. При правильно наложенном жгуте артериальное кровотечение немедленно прекращается, конечность бледнеет, пульсация сосудов ниже наложенного жгута прекращается. Чрезмерное затягивание жгута может вызвать размоложение мягких тканей (мышцы, нервы, сосуды) и стать причиной развития параличей конечностей. Слабо затянутый жгут кровотечения не останавливает, а наоборот, создает венозный застой (конечность не бледнеет, а приобретает синюшную окраску) и усиливает венозное кровотечение. Жгут должен лежать так, чтобы он бросался в глаза. После наложения жгута следует провести иммобилизацию конечности. В связи с полным прекращением кровообращения в конечности при наложении кровоостанавливающего жгута создается прямая угроза омертвления, поэтому жгут не должен сдавливать конечность **более 2 ч**. Однако если есть возможность, то каждый час жгут надо снимать и проверять, не остановилось ли кровотечение и не пора ли заменить жгут давящей повязкой. Если оно продолжается, кровоточащую артерию надо прижать на протяжении, а жгут повторно наложить через 15 мин несколько выше или ниже. И опять не более чем на час. В сопроводительном документе раненого или на кусочке белой клеенки, прикрепленном к жгуту (рис. 7-11), необходимо обязательно указать точное время (часы, минуты) наложения жгута, подпись оказавшего помощь. Типичные места наложения жгута Эсмарха для остановки кровотечения указаны на рис. 7-12. Однако существует мнение, что наложение жгута на предплечье некоторыми считается мало эффективным вследствие глубокого расположения сосудов между двумя костями предплечья. Кроме того, следует помнить о том, что наложение жгута на середине плеча противопоказано из-за возможности сдавливания лучевого нерва.



Типичные места наложения жгута Эсмарха для остановки кровотечения.

- 1 - на голень; 2 - на бедро; 3 - плечо;
 4 - плечо (высокое) с фиксацией к туловищу;
 5 - на бедро (высокое) с фиксацией к туловищу

Показания:

- травматическая ампутация конечности;
- невозможность остановить кровотечение другими известными средствами.

Преимущества:

- достаточно быстрой и самый эффективный способ остановки кровотечения из артерий конечности.

Недостатки:

- применение жгута ведет к полному обескровливанию дистальных отделов конечностей за счет сдавливания не только поврежденных магистральных сосудов, но и коллатералей, что в течение более 2 ч может привести к гангрене;
- сдавливаются нервные стволы, что является причиной посттравматических плекситов с последующим болевым и ортопедическим синдромом;
- прекращение кровообращения в конечности снижает сопротивляемость тканей инфекции и уменьшает их регенеративные способности;

- использование жгута может стать причиной выраженного ангиоспазма и привести к тромбозу оперированной артерии;
- восстановление кровообращения после применения жгута способствует развитию турникетного шока и острой почечной недостаточности;
- использование жгута невозможно на туловище или ограничено в анатомически трудных областях.

Ошибки:

- использование его без показаний т.е. при венозном и капиллярном кровотечении;
- наложение на голое тело;
- далеко от раны;
- слабое или чрезмерное затягивание;
- плохое закрепление концов жгута;
- отсутствие сопроводительной записки;
- использование более 2 ч;
- закрытие жгута повязкой или одеждой.

Противопоказания: не рекомендуется накладывать жгут на конечности, пораженные острой хирургической инфекцией, или при поражении сосудов (артериосклероз, тромбофлебит и др.), так как это может способствовать распространению процесса или развитию эмболии.

Техника кругового перетягивания конечности скручиванием подсобных средств: применяемый для закрутки предмет свободно завязывают на нужном уровне. В образованную петлю проводят палку или дощечку и, вращая ее, закручивают петлю до полной остановки кровотечения, после чего палку фиксируют к конечности. Наложение закрутки - довольно болезненная процедура, поэтому необходимо под закрутку, особенно под узел, что-либо подложить. Все ошибки, опасности и осложнения, наблюдаемые при наложении жгута, и область применения, полностью относятся и к закрутке.

Хотелось бы еще раз акцентировать внимание на том, что по опыту сосудистой хирургии необоснованное применение жгута имеет место в 70-80% случаев. Это происходит в случаях повреждения вен, размозжениях конечности, ушибленных и рваных ранах, когда достаточно эффективна правильно наложенная давящая повязка.

ТАМПОНАДА РАНЫ

Эффективный способ остановки кровотечения в анатомически сложных областях таз, шея, живот, грудь, ягодицы, т.е. там, где магистральные артерии расположены достаточно глубоко за слоем мышц и применение жгута и давящей повязки проблематично. Особенно это целесообразно при наличии узких раневых каналов в большом мышечном массиве (ранение подключичной, подкрыльцовой артерии).

Для тампонады раны марлевый тампон вводят инструментом, туго заполняя раны с усилием необходимым для остановки кровотечения.

Показания: кровотечения из ран на туловище и шее.

Преимущества: возможность эффективного и безопасного применения в анатомически сложных зонах.

Недостатки:

- трудности применения на догоспитальном этапе;
- наличие практических навыков;
- возможность инфицирования раны и распространения продолженного тромбоза.

МЕСТНОЕ ПРИМЕНЕНИЕ ГЕМОСТАТИЧЕСКИХ СРЕДСТВ

Для остановки капиллярных и паренхиматозных кровотечений либо кровотечений из некрупных сосудов мышц и костей, особенно у больных со склонностью к гипокоагуляции, кровоостанавливающее действие усиливается при применении гемостатической губки. Использование губки **при кровотечениях из крупных сосудов неэффективно.**

Гемостатическая губка (гемостатическая губка с амбеном, гемостатическая губка коллагеновая, «Тахокомб»): внешне имеет вид пластины из высушенной пены и представляет собой нативную плазму с добавлением тромбoplastина и хлорида кальция. Современная ее модификация сделана из животного коллагена со связанным с ним факторами свертываемости крови: тромбином, фибриногеном и ингибиторами фибринолиза. После контакта с кровоточащей раной или другими жидкостями факторы свертывания крови растворяются и создают связи между носителем - коллагеном и раневой поверхностью. Расщепляя пептиды, тромбин конвертирует фибриноген в фибрин. Подобно двухкомпонентному клею раневая поверхность и коллаген склеиваются вместе во время полимеризации. Ингибиторы фибринолиза предотвращают преждевременное растворение фибрина плазмином. Компоненты губки деградируют в организме под действием ферментов в пределах 3-6 недель.

Методика применения: соблюдая стерильность, ножницами вскрывают пакет и достают пластину с губкой. Дозировка зависит от размера раны, которая должна быть закрыта. Пластина с гемостатиком должна закрывать область, на 1-2 см большую, чем непосредственная поверхность раны. Если для этого требуется несколько пластин, они должны накладываться друг на друга краями. Если рана небольшая, то препарат можно резать стерильными ножницами до необходимого размера. Перед наложением на поверхность раны кровь должна быть максимально удалена, что достигается быстрым осушиванием марлевыми салфетками. После чего кусочки губки придавливаются марлевым шариком к кровоточащей поверхности в течение 3-5 мин. Губка может помещаться в марлевый тампон для рыхлой тампонады полости. Тампон извлекают через 24 ч. При необходимости измельченной губкой покрывают всю раневую поверхность, также допустимо распылять шприцем или распылителем.

Показания:

- капиллярные и паренхиматозные кровотечения, кровотечения из костей, мышц, носовые, десневые и др. наружные кровотечения;
- те же виды кровотечений у больных с нарушением свертываемости крови (тромбоцитопеническая пурпура, лейкозы, геморрагические тромбоцитопатиями, болезнь Рандю-Ослера, цирроз печени, местном повышении фибринолитической активности крови и общем фибринолизе и др.);
- продолжающееся кровотечение при использовании давящей повязки и тампонады раны.

Преимущества: высокая эффективность и безопасность.

Недостатки: возможны аллергические реакции.

НАЛОЖЕНИЕ КРОВООСТАНАВЛИВАЮЩЕГО ЗАЖИМА

В качестве способа временной остановки кровотечения в условиях оказания первой медицинской помощи данный метод применяют в исключительных случаях при кровотечениях из глубоко лежащих сосудов таза и брюшной полости. Наложение кровоостанавливающего зажима на поврежденный сосуд с оставлением его в ране является одним из наиболее надежных способов остановки кровотечения.

Техника применения: если источник кровотечения четко не визуализируется, края раны раздвигают крючками. Накладывать желателен стерильный, кровоостанавливающий зажим следует осторожно, в «сухой» ране, как можно ближе и перпендикулярно к месту повреждения сосуда. Это необходимо для того, чтобы не выключать коллатерали и не нанести дополнительную травму артерии, что может усложнить выполнение восстановительной операции на сосудах. Жазимы оставляют в ране и закрывают асептической повязкой.


Показания: зияющие раны с четкой визуализацией источника кровотечения в сложных анатомических зонах при невозможности и неэффективности других способов.

Преимущества:

- высокая эффективность;
- сохранение коллатерального кровообращения.

Недостатки:

- опасность повреждения близлежащих нервов;
- вероятность раздавливания сосудов на большом протяжении;
- необходимость хирургических навыков.



Наложение кровоостанавливающих зажимов на сосуд в ране

Наложение кровоостанавливающих зажимов в ране в качестве способа временной остановки кровотечения на артериальные не магистральные сосуды может быть и способом окончательной остановки кровотечения. Для этого поврежденный сосуд под зажимом нужно перевязать стерильной тонкой нитью. При кровотечении, чтобы кровотечение из мелких сосудов окончательно остановилось, иногда достаточно зажим наложить и подержать в течение 10-15 мин, а затем, закрутив несколько раз по оси, снять.

Таким образом, алгоритм остановки наружного кровотечения выглядит следующим образом: прежде всего определяют вид кровотечения, которое может быть артериальным (магистральным, не магистральным) венозным, капиллярным и смешанным.

Капиллярное кровотечение останавливают наложением обычной повязки. Кровоостанавливающее действие усиливается при рыхлом тампонировании раневой поверхности стерильными салфетками с 3% перекисью водорода либо при наложении на рану гемостатической губки.

Венозное кровотечение - давящая повязка при травме конечностей, на туловище и шее - тампонада раны. На время подготовки перевязочного материала кровотечение можно уменьшить, подняв конечность вверх, прижав пальцем поврежденный сосуд (дистальнее) раны, или, в крайнем случае, положив дистальнее раны «венозный жгут», сдавливающий только вены и не нарушающий артериальное кровообращение. Об эффективности «венозного» жгута судят по прекращению кровотечения при отчетливой пульсации артерий ниже раны.

Артериальное кровотечение из немагистрального сосуда останавливается, как и венозное, давящей повязкой или тампонадой. Для подготовки к наложению повязки кровоточащий сосуд сжимают выше (проксимальнее) раны. При артериальном кровотечении из магистрального сосуда в качестве первой меры следует производить пальцевое сдавление или максимальное сгибание в суставе, а затем накладывать давящую повязку. Если повязка промокает кровью («капает»), выше раны следует наложить жгут и вновь попытаться осуществить гемостаз давящей повязкой, усилив локальное сдавление поврежденного участка или зафиксировав конечность в положении максимального сгибания. Только неэффективность этих мер диктует необходимость применения жгута. Кровотечение из анатомических областей, недоступных для давящей повязки и жгута, останавливают тампонадой, а при ее неэффективности - кровоостанавливающим зажимом.

Во всех случаях после временной остановки кровотечения необходимо приподнять травмированную конечность выше туловища, что уменьшает поступление крови, улучшает возможность для образования тромба. Подводя итог вышесказанного, хотелось бы подчеркнуть, что судьба пострадавшего с наружным кровотечением зависит прежде всего от быстрых и правильных действий лиц, оказывающих первую медицинскую помощь, и вызывают ее не сосудистые хирурги, а врачи общей практики.